REVUE

DE

GYNÉCOLOGIE

ET DE

CHIRURGIE ABDOMINALE

PARAISSANT TOUS LES DEUX MOIS

SOUS LA DIRECTION DE

S. POZZI

Professeur de clinique gynécologique à la Faculté de médecine de Paris,
Chirurgien de l'hôpital Broca,
Membre de l'Académie de médecine.

SECRÉTAIRE DE LA RÉDACTION

F. JAYLE

EXTRAIT

Sarcome de l'arrière-cavité des épiploons avec considérations sur les tumeurs de l'arrière-cavité des épiploons, par MM. Georges Gross et Louis Sencert.

(*Revue de Gynécologie et de Chirurgie abdominale.* N° 1. — Janvier-Février 1904.)

PARIS

MASSON ET Cie, ÉDITEURS

LIBRAIRES DE L'ACADÉMIE DE MÉDECINE

120, BOULEVARD SAINT-GERMAIN (6e)

Ro

REVUE DE GYNÉCOLOGIE ET DE CHIRURGIE ABDOMINALE

La Gynécologie, qui a été longtemps considérée comme une simple dépendance de l'Obstétrique, est devenue de nos jours une branche importante de la Chirurgie. S'il en est ainsi dans tous les pays, nulle part ce mouvement n'a été plus marqué que dans le nôtre.

Tous ceux qui s'en occupent d'une façon spéciale, et qui, par suite, sont devenus des laparotomistes exercés, ont été amenés à étudier particulièrement la chirurgie abdominale. Ainsi, par une pente naturelle, Gynécologie et Chirurgie abdominale se sont trouvées intimement associées et dans la pratique et dans la théorie.

La présente publication consacre cet état de choses. Placée sous la direction d'un des chirurgiens des hôpitaux de Paris les plus versés dans cette double étude, elle fait une part égale à la Gynécologie et à la Chirurgie abdominale. Sous ce dernier terme, est réuni tout ce qui a rapport aux parois de l'abdomen et à son contenu, y compris le rectum, à cause de ses affinités nombreuses au point de vue clinique et opératoire avec le reste du tube digestif. Exception est faite seulement de ce qui a trait uniquement au sexe masculin dans les organes génito-urinaires, ou de ce qui est notoirement du ressort de l'urologie.

L'esprit dans lequel a été conçue cette publication est le même que celui qui a présidé à la rédaction du *Traité de Gynécologie clinique et opératoire* de son directeur. Chirurgien français, il s'attache surtout à faire connaître les travaux français. Mais, persuadé que, de nos jours, l'horizon scientifique ne saurait être borné par des frontières, il s'efforce aussi de donner à la *Revue* un caractère international. Les travaux étrangers y sont largement analysés; en outre, les colonnes de la *Revue* sont ouvertes aux chirurgiens et gynécologistes de tous les pays qui veulent bien y publier leurs recherches originales.

Le but de cette publication est non seulement de donner une idée complète du mouvement scientifique contemporain en France et à l'étranger, mais encore de contribuer, pour sa part, aux progrès d'une des branches de la Chirurgie qui ont le plus bénéficié de l'ère nouvelle inaugurée par les travaux de Pasteur.

CONDITIONS DE LA PUBLICATION

La **Revue de Gynécologie et de Chirurgie abdominale,** *publiée en 6 fascicules de chacun 160 à 200 pages, paraît tous les deux mois; elle forme chaque année un fort volume très grand in-8°.*

Les fascicules sont accompagnés de figures dans le texte et de planches hors texte en noir et en couleurs. Ils comprennent des Mémoires originaux; des Revues critiques; des Analyses des journaux français et étrangers, et un Bulletin bibliographique.

PRIX DE L'ABONNEMENT ANNUEL :

France (Paris et Départements)	**28** fr.
Etranger (Union postale).	**30** fr.

Les fascicules sont vendus séparément au prix de 6 francs.

Les auteurs reçoivent 100 exemplaires de leurs mémoires : ils ne peuvent en faire tirer davantage, même à leurs frais.

(*Voir page* 3 *de la couverture la liste des Mémoires publiés en* 1902.)

SARCOME
DE
L'ARRIÈRE CAVITÉ DES ÉPIPLOONS
AVEC CONSIDÉRATIONS
SUR LES TUMEURS DE L'ARRIÈRE CAVITÉ DES ÉPIPLOONS

PAR

Georges GROSS
ANCIEN CHEF DE CLINIQUE CHIRURGICALE

Louis SENCERT
CHEF DE CLINIQUE CHIRURGICALE

A LA FACULTÉ DE MÉDECINE DE NANCY

Les replis péritonéaux, désignés sous le nom d'épiploons, peuvent, comme tous les organes de l'abdomen, devenir le siège de tumeurs perceptibles au travers des parois abdominales. Les fossettes, ou cavités secondaires que déterminent dans la grande cavité péritonéale ces épiploons, peuvent-elles aussi être trouvées le siège de tumeurs. A la vérité, ce sont là des faits extrêmement rares, et c'est la rareté même de telles observations qui nous a incités à publier l'observation suivante, de *tumeur de l'arrière-cavité des épiploons*, recueillie cette année même dans le service de notre maître, M. le professeur Gross.

OBSERVATION

Marie G., âgée de cinquante-trois ans, entre le 15 Juillet 1903 à l'hôpital civil de Nancy, dans le service du professeur Gross.

Peu de choses à signaler dans le passé de cette malade; mariée, mère de trois enfants bien portants, elle n'a jamais fait de maladie grave, et à part quelques indispositions passagères, a joui jusqu'à cette année d'une bonne santé. Ménopause à l'âge de quarante-huit ans. Le passé utérin de la malade est vierge du moindre trouble.

Il y a six mois, en Janvier 1902, cette femme a ressenti, pour la première fois, des douleurs vagues dans l'abdomen, douleurs qui coïncidaient avec une

inappétence marquée et parfois des nausées. Ces douleurs persistèrent ainsi plusieurs semaines, s'accompagnant de temps à autre d'une constipation opiniâtre, interrompue à de rares intervalles, par des débâcles diarrhéiques, qui amenaient un grand soulagement. La malade ne vomit jamais et, scrupuleusement interrogée à ce point de vue, n'a jamais constaté de mélæna. Aucun symptôme du côté du bassin ou des organes génitaux.

Cet état a persisté pendant plusieurs semaines, puis s'est sensiblement amélioré. Plus de douleurs continues, mais seulement des coliques, survenant, il est vrai, à l'occasion de la moindre fatigue. L'attention de la malade est à ce moment attirée sur son ventre, et elle ne tarde pas à y constater la présence d'une tumeur, qu'elle évalue au volume du poing et qui s'est formée dans le ventre, en avant, à peu près sur la ligne médiane.

Au mois de Juin, nouvelle crise douloureuse, qui s'accompagne, cette fois, de vomissements fréquents. Pourtant pas d'hématémèses. Cette crise ne dure que quelques jours ; l'orage se calme et tout rentre dans l'ordre ; la tumeur seule persiste, semble s'accroître. Cette dernière crise douloureuse a laissé des traces ; douleurs vagues dans le ventre, difficulté de la marche et de la station. La position horizontale est recherchée par la malade, à qui seule elle donne un peu de repos. La tumeur augmente, soulève la paroi abdominale antérieure ; l'état général s'altère, les traits se tirent, la malade devient de plus en plus faible. C'est dans cet état que nous la trouvons le 15 Juillet, dans le service de M. le professeur Gross.

État actuel. — Malade très anémiée et amaigrie, à pannicule adipeux complètement disparu, à peau bistrée, avec teinte subictérique des conjonctives. Les muqueuses sont décolorées, la langue sèche, saburrale. Apyrexie. Les appareils circulatoire et respiratoire semblent fonctionner normalement.

A l'examen du ventre, nous constatons à la simple inspection, une voussure assez considérable, occupant la région ombilicale, et empiétant sur l'hypocondre et le flanc gauches. A chaque inspiration la voussure se déplace très légèrement de haut en bas et remonte faiblement à chaque mouvement d'expiration.

Le palper révèle l'existence d'une tumeur occupant la partie inférieure de l'abdomen, depuis le détroit supérieur du bassin jusqu'à deux travers de doigts au-dessus de l'ombilic. En palpant plus attentivement, on se rend compte que la tumeur occupe les régions ombilicale et hypogastrique, et une partie du flanc gauche ; du reste la tumeur est mobile ; sa situation varie avec la position de la malade, les mouvements du thorax ; elle se laisse déplacer par la main qui l'explore.

Introduite à plat derrière la symphyse, la main s'engage sous la tumeur qui ne semble pas plonger dans le bassin, et cette main, refoulant la tumeur en haut, la déplace facilement de bas en haut ; placée, au contraire, sur le pôle supérieur de la tumeur, la main n'arrive pas à la refouler vers le bas, dans le

bassin; latéralement la tumeur est mobile, mais ne peut cependant être refoulée loin vers la droite.

La forme est irrégulièrement arrondie. Le volume dépasse celui de deux poings d'adulte. La consistance n'est pas tout à fait homogène : ici dure, là molle, même pseudo-fluctuante; elle donne assez bien l'impression d'un kyste multiloculaire de l'ovaire. La percussion rend un son mat au niveau de la tumeur; les flancs sont sonores. L'auscultation ne nous fournit aucun renseignement.

Le toucher ne nous permet pas d'atteindre la tumeur, même en essayant par le palper bimanuel de la refouler vers le bas. L'utérus est petit et mobile; les culs-de-sac vaginaux sont libres.

Aucun trouble du côté de l'appareil urinaire.

Le *diagnostic* proposé est : peut-être kyste multiloculaire de l'ovaire, probablement kyste du mésentère. La malade est mise en observation pour quelques jours.

Le 19 Juillet, la malade a une violente crise douloureuse. La constipation est absolue; les vomissements sont fréquents, tantôt alimentaires, tantôt glaireux, jaunâtres, bilieux. Les douleurs abdominales sont extrêmement vives; la malade, angoissée, s'agite sur son lit, réclamant à grands cris une opération qui la débarrasse de ses misères. Le pouls est fréquent, à 108; la température à la normale. On songe à la torsion d'un pédicule. Malgré l'état général très précaire, une intervention s'impose; la laparotomie est pratiquée le lendemain 20 Juillet par le professeur Gross avec l'aide de M. Georges Gross, chef de clinique, de MM. Sencert et Blum, internes du service.

Anesthésie par le chloroforme. Précautions antiseptiques et aseptiques habituelles. Incision longitudinale sur la ligne blanche, allant de la symphyse pubienne à deux travers de doigt au-dessus de l'ombilic. Après ouverture du péritoine, on reconnaît la tumeur, qui apparaît entre les lèvres de la plaie pariétale, avec une surface blanchâtre, recouverte de mille tractus graisseux, et sillonnée de nombreux vaisseaux, fortement dilatés. Il est facile de voir que la tumeur est revêtue d'un feuillet péritonéal, qui a tout à fait l'aspect d'un feuillet du grand épiploon. La main introduite par l'angle inférieur de l'incision, sous le pôle inférieur de la tumeur, rend immédiatement compte que ce pôle est absolument libre, sans aucune connexion avec la sphère génitale, particulièrement avec l'un ou l'autre ovaire. Suivant la face antérieure de la tumeur en remontant, on arrive au bord inférieur, et à la grande courbure de l'estomac; mais entre le pôle supérieur de la tumeur en avant et ce bord, il reste un espace de deux travers de doigt environ, occupé seulement par la partie supérieure du grand épiploon. Suivant en descendant la même face antérieure de la tumeur, on contourne son bord inférieur; remontant alors en arrière d'elle, on trouve un organe fortement aplati, qui est le côlon transverse, et en suivant de bas en haut la surface péritonéale qui le continue, on

gagne le péritoine pariétal appliqué sur la colonne vertébrale. Pendant ce trajet rétrograde on se rend compte que la main est séparée de la tumeur par un ou plusieurs feuillets péritonéaux, qui glissent sur la face postérieure de la tumeur dont ils semblent séparés par un espace libre.

Pour avoir accès sur la tumeur, on pratique au niveau de son pôle inférieur une incision sur le feuillet péritonéal qui la recouvre. La main introduite dans l'incision pénètre aussitôt dans une cavité spacieuse : en avant d'elle est la tumeur, en arrière un rideau péritonéal qui, enfermant dans sa partie inférieure le côlon transverse, sépare la main du péritoine pariétal postérieur. La tumeur est mobile dans cette grande cavité et on peut faire glisser sur sa surface, la paroi postérieure et la paroi antérieure de la cavité. Cette dernière cependant est largement unie à la surface antérieure de la tumeur par de nombreux tractus conjonctifs enfermant d'assez gros vaisseaux. A l'intérieur de la cavité, la tumeur remonte plus haut que l'exploration antérieure ne l'avait fait penser; pour contourner son pôle supérieur, la main pénètre derrière l'estomac, dans l'arrière-cavité des épiploons, largement ouverte. Vers son pôle supérieur et en avant, la tumeur est unie au bord inférieur de l'estomac ou mieux de son feuillet séreux, par quelques tractus conjonctifs et d'assez nombreux vaisseaux ; ces adhérences prolongent vers le haut les adhérences que la tumeur présente avec le feuillet antérieur du grand épiploon.

Toutes ces adhérences sont pincées et liées, la tumeur libérée est très rapidement extraite. Les feuillets épiploïques qui constituaient les parois de la cavité où s'est développée la tumeur s'appliquent spontanément l'un sur l'autre et deux ou trois fils seulement, placés en bas, au niveau de l'incision de ces feuillets, suffisent pour fermer la cavité dans laquelle s'était développée la tumeur. Fermeture du ventre sans drainage.

Choc opératoire marqué. L'opérée ne se réveille que lentement. Injection sous-cutanée d'éther. Injection de sérum.

Le soir : température, 37°5; pouls, 96. Urines 450 grammes.

On pratique une nouvelle injection de 500 grammes de sérum. Le pouls petit se relève difficilement. La malade est très abattue, les traits sont tirés, les extrémités froides.

21 Juillet. L'état général est sensiblement le même. La température, plus élevée, est à 38°5. Le pouls bat à 120, est petit, mais régulier. Le facies néanmoins devient plus mauvais. Malgré plusieurs injections de sérum artificiel, malgré toutes les tentatives faites pour remonter la malade, elle succombe dans la nuit du 21 au 22, avec un pouls à 160 et 37°5 de température.

Autopsie. — A l'autopsie, on trouve l'abdomen dans l'état où on l'avait laissé. Pas d'hémorragie. Pas de péritonite. La malade a succombé sous le coup du choc opératoire. On passe en revue les organes qui avoisinent la tumeur pour bien vérifier qu'il ne s'agissait pas d'une tumeur secondaire, ni

d'une tumeur pédiculée de l'estomac par exemple qui aurait pénétré dans le grand épiploon. L'estomac est sain et ne présente nulle trace de tumeur ; les connexions qui unissaient la tumeur au bord inférieur de cet organe, provenaient de l'extrémité supérieure des deux feuillets antérieurs du grand épiploon, et n'étaient en rapport qu'avec le bord tout à fait inférieur de la séreuse gastrique.

Le côlon transverse, refoulé par la tumeur, se trouve reporté très bas et modifié dans sa direction. A partir de l'angle sous-hépatique du côlon ascendant, le côlon transverse se dirige obliquement en bas et en dedans vers la ligne médiane qu'il atteint au niveau de la bifurcation de l'aorte, et de là remonte obliquement vers le coude splénique du côlon descendant. Il est aplati dans sa partie médiane.

Les parois de la poche péritonéale qui renfermait la tumeur sont constituées ainsi qu'il suit : La partie antérieure, par les deux feuillets antérieurs du grand épiploon ; partis du bord inférieur de l'estomac, dont ils viennent de revêtir les deux faces, ces deux feuillets s'accolent et descendent, en formant le tablier épiploïque, jusque vers la symphise pubienne. Arrivés là ils se recourbent en arrière et en haut. C'est à ce niveau qu'a été pratiquée l'incision qui a permis d'extirper la tumeur ; on n'en suit pas moins bien la continuité de ces feuillets antérieurs avec la paroi antérieure de la poche. Celle-ci est donc formée par le trajet récurrent des feuillets antérieurs du grand épiploon. Bien vite ils rencontrent le côlon transverse qu'ils semblent entourer. En réalité ils s'accolent à la partie postérieure du côlon et semblent se fusionner avec les feuillets du mésocôlon transverse. La fusion n'est pas partout complète, car en certains endroits, on peut glisser un ou plusieurs doigts en arrière de l'épiploon, en avant du mésocôlon, au-dessus du côlon transverse. Quoi qu'il en soit, la paroi postérieure de la poche se termine au niveau du bord inférieur du pancréas, par accolement au péritoine pariétal. Nous sommes donc en présence d'une poche péritonéale fermée de toutes parts sauf en haut, où elle communique largement avec la poche épiploïque rétro-stomacale. Cette vaste poche est fermée sur les côtés par l'accolement des feuillets antérieurs et postérieurs du grand épiploon. A droite la ligne d'accolement part du pylore et se dirige obliquement en bas et à droite ; à gauche, elle s'éloigne plus de la ligne médiane. En bas la poche est fermée par la continuité des feuillets antérieurs et postérieurs du grand épiploon. En haut elle communique largement avec l'espace rétro-stomacal. C'est l'état de l'arrière-cavité des épiploons avant l'accolement des feuillets du grand épiploon. C'est dans cette cavité que se trouvait la tumeur, grosse presque comme une tête d'adulte et adhérente seulement par quelques tractus et de nombreux vaisseaux, à la paroi antérieure de la poche. La tumeur était libre, en arrière, en haut et en bas dans la cavité.

L'intestin grêle trouvé refoulé au moment de l'opération en arrière et sur

les côtés, ne présente rien de particulier. Rien à signaler du côté des autres organes.

Examen de la tumeur par M. Hoche, chef des travaux d'anatomie pathologique. — La tumeur présente la forme d'une sphère légèrement aplatie dans le sens antéro-postérieur, et mesurant 18 centimètres dans son plus grand diamètre. Son poids est de 2 kilogrammes. Elle est enveloppée de toutes parts

Figure 1. — Tumeur sarcomateuse de l'arrière-cavité du grand épiploon 1/2 grandeur naturelle.

d'une membrane fibreuse. A la partie inférieure, on voit une faible partie de la paroi antérieure de la poche, qui a été enlevée avec les dernières adhérences de la tumeur à l'épiploon.

La coloration extérieure est blanc jaunâtre, avec, çà et là, des reflets nacrés, bleutés par places comme la paroi des kystes de l'ovaire.

La consistance est molle, fluctuante, d'ailleurs variable suivant les points.

A la coupe, il s'écoule 200 grammes environ de liquide très fluide, sanguinolent, contenu dans des cavités kystiques de dimensions très diverses, les unes grosses comme des noisettes, les autres beaucoup plus grandes. Les parties périphériques de la tumeur avaient une consistance comparable à celle de la matière cérébrale, par places beaucoup plus dure; les parties blanches surtout, relativement homogènes, présentaient une certaine dureté. Tout le reste du tissu était imbibé de liquide, comme spongieux. (La photographie de la

Fig. 2.

planche 1 représente, avec une réduction de moitié, la surface de coupe de la tumeur suivant son grand diamètre.)

Macroscopiquement, les cavités kystiques ne possédaient pas nettement de parois propres; elles ne semblaient pas être primitivement formées, mais produites secondairement par la dégénérescence des éléments du tissu néoplasique. Ce n'étaient là que des pseudo-kystes. En certains points de leur paroi, on trouve des dépôts cruoriques rouges, noirâtres ou bruns, suivant le degré de transformation de l'hémoglobine.

Des fragments de la tumeur furent prélevés en cinq endroits différents, fixés et examinés histologiquement. La structure du néoplasme fut trouvée partout sensiblement la même. Les parties blanches, les plus compactes, étaient formées de cellules fusiformes, serrées les unes contre les autres, et associées en faisceaux diversement entrecroisés. Çà et là, jetés indifféremment au milieu de ce tissu, apparaissaient des vaisseaux à paroi très mince, ou paraissant creusés à même dans le tissu de la tumeur. C'est là, en somme, la structure type d'un sarcome fuso-cellulaire.

Les parties molles de la tumeur étaient dues à la désintégration du tissu

néoplasique. Elles se produisaient par une sorte d'œdème interstitiel, que traduisaient, au microscope, les nombreux espaces arrondis, intercellulaires. C'est ainsi que, graduellement, par suite de la dissociation des éléments cellulaires, par suite de leur désintégration consécutive, par suite aussi de la rupture des petits vaisseaux à parois extrêmement minces, s'étaient constitués des pseudo-kystes. Des coupes, pratiquées en différents points de la tumeur, permettaient de suivre l'évolution du processus et d'en surprendre les diverses étapes. C'est un stade initial, pris dans un point où débute la dégénérescence, que montre la figure ci-jointe (*fig. 2*). Diverses réactions, faites dans le but de découvrir de la graisse dans les cellules de la tumeur, n'ont été suivies d'aucun résultat positif. En somme, la structure de cette tumeur est celle d'un *sarcome fuso-cellulaire avec pseudo-kystes de dégénérescence*, et l'observation se résume en ceci : *sarcome fuso-cellulaire développé dans l'arrière-cavité des épiploons.*

La rareté très grande de telles observations, l'étrangeté du siège de cette tumeur nous ont poussé à rechercher dans la littérature si d'autres observateurs avaient rencontré des faits semblables, et nous n'en avons trouvé qu'un très petit nombre.

C'est d'abord l'observation de Bernhuber[1] citée par Lexer[2], et qui concerne une volumineuse tumeur, trouvée dans l'abdomen d'un capitaine mort à l'âge de cinquante ans, tumeur qui, dit Lexer, ne pouvait, d'après son siège, venir que de l'arrière-cavité des épiploons. A côté de masses graisseuses du poids de 30 à 35 livres, cette tumeur renfermait un fœtus incrusté. Les rapports anatomiques étaient les suivants : le diaphragme était refoulé en haut, l'estomac à droite et en avant de la masse, le foie en arrière d'elle. Transversalement, en avant de la tumeur, passait le côlon transverse. Toutes les anses intestinales étaient refoulées en arrière de la tumeur. C'est aussi sur sa face postérieure qu'on rencontrait le pancréas. Pas de traces du grand épiploon. Il s'agit bien là, d'après Lexer, d'une tumeur de l'arrière-cavité des épiploons; sa situation sous le diaphragme et le foie, et en avant du pancréas, le prouvent surabondamment. Une tumeur provenant du mésocôlon transverse aurait, en effet, reporté en avant le double feuillet postérieur du grand épiploon, et le pancréas, embryologiquement contenu entre ces deux feuillets.

---

1. Ahlfeld. — « Die Missbildungen der Menschen », 1882, atlas, Tafel VIII, fig. 5.
2. Lexer. — « Ueber teratoide Geschwülste in der Bauchhöhle und deren Operation ». *Arch. f. klin. Chir.*, 1900, T. 61, p. 648-666.

Mais la tumeur ne remplissait pas seulement la bourse épiploïque; elle s'était développée vers le bas jusqu'à la crête iliaque gauche. On comprenait facilement, d'après la situation du côlon transverse en avant, comment la partie inférieure de la tumeur, en se développant vers le bas, avait entraîné l'allongement du mésocôlon transverse et s'en était revêtue. Disons de suite que la situation du côlon transverse en avant de la tumeur parlerait plutôt contre le siège admis par l'auteur. Quant à l'absence du grand épiploon, elle paraissait s'expliquer par les larges adhérences qui unissaient la surface antérieure de la tumeur avec la paroi abdominale. Anatomiquement, il s'agissait d'une tumeur tératoïde, et Lexer la classe dans le deuxième groupe de sa classification, parmi les inclusions fœtales.

C'est encore dans le groupe des inclusions fœtales que Lexer mentionne les observations d'Highmor[1], de Meckel[2], de Schönfeld[3], comme ayant pour origine l'arrière-cavité des épiploons. L'observation d'Highmor concerne une tumeur du poids de 4 livres 1/2, tumeur tératoïde, qui était en rapport avec le duodénum dans toute l'étendue de ce dernier. Le siège anatomique n'est pas autrement spécifié et ne permet pas de considérer avec Lexer cette tumeur comme provenant de l'arrière-cavité des épiploons. Il en est absolument de même des observations de Meckel et de Schönfeld.

Constituant le troisième groupe de sa classification, celui des tumeurs mixtes tératoïdes (*teratoiden Mischgeschwülste*), Lexer rapporte huit observations, dont deux au moins semblent bien être des tumeurs de l'arrière-cavité des épiploons.

Dans le cas de Hosmer[4], il s'agit de l'autopsie d'un enfant de huit mois, du sexe féminin, dont l'abdomen mesurait 52 centimètres de circonférence.

Toute la partie droite de la cavité abdominale est occupée par une volumineuse tumeur, qui commence sous la face inférieure du foie et s'étend jusqu'au détroit supérieur du bassin. De nombreuses adhérences unissent la tumeur aux anses intestinales et à la paroi antérieure de l'abdomen. La tumeur est surtout adhérente en arrière, vers la racine du mésentère; sa face postérieure est en rapport avec le rein

---

1. Highmor, d'après Lexer. — *Loc. cit.*, p. 666.
2. Meckel, d'après Lexer. — *Loc. cit.*, p. 667.
3. Schönfeld, d'après Lexer. — *Loc. cit.*, p. 667.
4. Hosmer. — *The Boston med. and surg. Journal*, 1880, p. 61 (d'après Lexer, *loc. cit.*, p. 676).

droit, ce qui tend à faire admettre son siège rétro-péritonéal. C'est l'opinion de l'auteur. Cependant Lexer fait justement observer que la situation de la tumeur sous le foie, le refoulement par elle du diaphragme vers le haut, plaident en faveur de l'origine de la tumeur dans la bourse épiploïque. Il est regrettable que l'auteur n'ait pas mentionné la situation et les rapports du côlon transverse et des côlons ascendant et descendant.

L'observation de Marchand[1] ne concerne pas une tumeur de l'arrière-cavité, mais est intéressante à rapporter, à cause de l'étrangeté des rapports de la tumeur. La tumeur, du volume du foie, trouvée à l'autopsie d'un homme de trente-trois ans, a un siège rétro-péritonéal. Elle est située entre l'aorte et le rein gauche. La face antérieure tapissée de péritoine est recouverte en haut par la queue du pancréas, à qui elle est légèrement unie; la capsule surrénale est située à la face antérieure de la tumeur, sous la séreuse péritonéale. Sur la face antérieure de la tumeur, la veine surrénale; sur sa face postérieure, l'artère rénale, très dilatée. Lexer pense que cette tumeur reconnue rétro-péritonéale, l'est secondairement devenue. La situation du pancréas le porte à croire que la tumeur était primitivement abdominale, située entre le péritoine pariétal postérieur en arrière, et le mésogastre postérieur en avant. Ce n'est pas là la situation de la poche épiploïque; il s'agit d'une tumeur de la partie gauche du cœlome, devenue secondairement extra-péritonéale.

L'observation de Tillaux[2], publiée dans la *Gazette des Hôpitaux*, de 1886, a trait à une « tumeur de l'arrière-cavité des épiploons », enlevée chez une femme de vingt-deux ans et considérée par Lexer comme un tératome rétro-péritonéal.

Il s'agit d'une femme sans antécédents morbides héréditaires ou personnels, accouchée en Novembre 1885 avant terme d'un enfant qui vécut six semaines. L'accoucheur constata à ce moment la présence d'une tumeur dans l'abdomen. Après avoir subi en Mars 1886 à la Maternité, une ponction dans la tumeur, ponction qui resta sans résultat, la malade entre à l'Hôtel-Dieu en Avril 1886. Elle se présente avec une voussure considérable de l'abdomen, et surtout du flanc gauche, saillie qui s'étend dans l'hypocondre gauche, l'épigastre et la

---

1. Marchand. — *Breslauer ärztliche Zeitschrift*, 1881, p. 251 (d'après Lexer, *loc. cit.*, p. 677).

2. Tillaux. — « Tumeur de l'arrière-cavité des épiploons ». *Gazette des Hôpitaux*, 1886, p. 757.

région ombilicale. La palpation révèle l'existence d'une tumeur, de consistance ferme, à surface lobulée, légèrement mobile dans les deux sens, donnant un son mat dans toute son étendue. Le diagnostic porté est celui de tumeur du rein ou du mésentère. Le 27 Mai 1886, laparotomie latérale, allant depuis l'épine iliaque antéro-supérieure jusqu'à la dernière côte. On trouve une tumeur, du volume d'une tête d'adulte, reposant sur la colonne vertébrale, l'aorte et le rein gauche. La tumeur est recouverte d'un feuillet péritonéal qu'il faut inciser. On énuclée ainsi la tumeur sans trop de difficultés, après avoir lié quelques vaisseaux. Mort le lendemain, sans péritonite, par schock. La tumeur avait son siège dans le tissu rétro-péritonéal, ainsi que le montre l'autopsie, elle siégeait au voisinage du pancréas, refoulant l'estomac en haut, le côlon tranverse en bas.

Quant à la nature de la tumeur, quoique l'examen histologique n'ait pas été pratiqué, on peut conclure avec Lexer du simple examen macroscopique, qu'il s'agit d'un tératome, car au milieu de masses graisseuses, du poids de 3 livres, la coupe permet de recontrer des parties osseuses, et, dans la partie inférieure de la tumeur, de nombreuses cavités kystiques.

L'observation personnelle de Lexer[1] est un beau cas de tératome de l'arrière-cavité des épiploons. La malade est une fillette de onze ans, qui trois ans auparavant avait été opérée pour une tumeur de l'abdomen, diagnostiquée kyste hydatique du foie, et ouverte en deux temps. La poche, fixée à la paroi abdominale, puis ensuite incisée, laissa s'écouler de grosses masses gélatineuses. La malade guérit avec persistance d'un orifice fistuleux, d'où s'écoulait une grande quantité de mucus. La malade entre alors à la clinique de Bergmann.

Sur la cicatrice opératoire, on voit un orifice fistuleux, situé à 3 centimètres au-dessus de l'ombilic, bordé de muqueuse et qui se laisse dilater par le doigt explorateur. La palpation de l'abdomen est facilitée par l'écartement des droits ; associée à l'exploration du trajet fistuleux par le doigt, elle permet de sentir une tumeur située profondément dans le ventre, contre la colonne vertébrale, et limitée en bas par un corps transversal, qu'on pense être le pancréas. On porte le diagnostic d'un kyste, développé aux dépens d'un reste du canal vitellin.

La première partie de l'opération consista à libérer la paroi du kyste.

---

1. Lexer. — *Loc. cit.*, p. 682.

On s'aperçut alors qu'il avait été ouvert à travers le ligament gastro-colique, dont il fallait maintenant le séparer. En écartant l'estomac vers le haut, le côlon transverse vers le bas, on pouvait suivre la paroi du kyste jusque dans la profondeur, où il s'appliquait sur la colonne vertébrale, immédiatement au-dessus du bord supérieur du pancréas. En détachant ce kyste dans la profondeur, on trouve appendue au sac une masse graisseuse, qui s'étend dans la concavité de l'anse duodénale, et qui donne l'impression d'un lipome. Cette tumeur est libérée de la première portion du duodénum en haut, de la portion descendante en bas. Elle est enfin enlevée après ligature d'une grosse artère venant de l'aorte.

La situation et les rapports de la tumeur apparaissent clairement : elle est recouverte en haut par la partie gauche du foie ; les ligaments hépato-gastrique et hépato-duodénal avec l'estomac et la première portion du duodénum sont situés devant la tumeur ; en arrière d'elle est le péritoine pariétal ; son bord inférieur refoule le pancréas vers le bas. Il s'agit nettement ici d'une tumeur de l'arrière-cavité des épiploons.

A la coupe, la portion principale de la tumeur se montre constituée par du tissu graisseux. Tout le long de son bord convexe, se trouvent des kystes à contenu muqueux. Deux grandes cavités kystiques renferment des masses graisseuses ; le revêtement de l'un d'eux porte de nombreux poils fins ; des parcelles de cartilage, des fragments osseux rappelant la forme de phalanges, sont disséminés dans le stroma.

Histologiquement, on trouve des parties ayant la structure de l'intestin grêle, d'autres l'apparence de la muqueuse trachéo-bronchique. En somme, on trouve des tissus procédant des trois feuillets embryonnaires, disposés même de façon à reproduire des organes. Il s'agit bien là, pour Lexer, d'une tumeur tératoïde, d'un tératome bigerminal.

Plus récemment, Lexer [1] publiait un nouveau cas de tumeur de l'arrière-cavité des épiploons. Il s'agit d'une enfant de sept semaines qui portait dans la partie droite de l'abdomen, une volumineuse tumeur qu'on pensa être un tératome de la cavité abdominale, à cause de la sensation de parties osseuses qu'on y avait perçue. Située sous le foie,

---

1. Lexer. — « Operation einer fœtalen Inclusion der Bauchhöhle ». *Arch. f. klin. Chir.*. 1900, T. LXII, p. 351.

la tumeur remplissait toute la moitié droite du ventre. Sa surface était lisse, sa consistance inégale, par endroits fluctuante. La matité de la tumeur se continuait en haut avec la matité hépatique, descendait en bas jusqu'à la crête iliaque.

Le 1er mai 1900, Lexer pratique la laparotomie médiane. La partie supérieure de la tumeur est cachée sous le foie, sa partie médiane est libre, sa partie inférieure se cache sous l'angle droit du côlon. C'est seulement tout à fait à droite que la partie moyenne de la tumeur est libre en avant; en allant vers la ligne médiane, on voit qu'elle est recouverte par la partie initiale du côlon transverse, la première portion du duodénum, le pylore avec le ligament hépato-duodénal. Elle se laisse cependant libérer de ces organes; la partie la plus adhérente est le ligament hépato-duodénal, qui abandonne quelques vaisseaux à la tumeur. Quelques lâches adhérences unissent la face postérieure de la tumeur à la veine cave et à la face inférieure du lobe droit du foie.

La tumeur enlevée, le ventre est complètement fermé. L'opération n'a duré que vingt minutes; l'enfant meurt cependant huit heures après.

L'autopsie permet, mieux encore que l'opération, de bien fixer la situation de la tumeur. Le sommet en était situé sous le foie; sa partie interne pénétrait dans l'hiatus de Winslow, qui laisse maintenant passer trois doigts. En avant de la tumeur est le ligament hépato-duodénal, le pylore et la première portion du duodénum. La face postérieure de la tumeur répond au rein et au péritoine pariétal. Sa partie inférieure est cachée sous le côlon ascendant, l'angle sous-hépatique du côlon et un mésocôlon ascendant large de 4 centimètres; très oblique de bas en haut et de dehors en dedans, le côlon ascendant se continue insensiblement avec le côlon transverse, et leur point d'union est fortement appliqué sur le duodénum. La présence, dit Lexer, d'un méso au côlon ascendant s'explique facilement par ce fait que la tumeur s'est développée à un moment de la vie fœtale où le mésocôlon ascendant primitif ne s'est pas encore accolé au péritoine pariétal. Comme la tumeur n'atteignait pas le cæcum vers le bas, il en est résulté que la partie inférieure du mésocôlon ascendant primitif n'a pas persisté et que le processus d'accolement a pu s'achever dans cette région. D'où il suit que le mésocôlon ascendant n'existe que pour la partie supérieure de cet organe. La nature histologique de la tumeur est celle d'une inclusion fœtale.

Il résulte de l'exposé des rapports de cette tumeur qu'on doit, pour

Lexer, lui reconnaître comme siège la partie supérieure droite de l'arrière-cavité des épiploons. Une partie de la tumeur y a manifestement son siège; la partie droite cependant n'y est pas contenue. Elle est en dehors d'elle, dans cette partie de la région sous-hépatique qui précède l'hiatus de Winslow. Or, suivons de près la description de l'auteur : la partie tout à fait droite seulement de la tumeur est libre; le reste est recouvert par le ligament hépato-duodénal, qui va entourer la première portion du duodénum. De plus, l'angle du côlon est appliqué et très adhérent à cette première partie du duodénum. Nous sommes fort tentés de croire qu'il y avait là non pas le simple ligament hépato-duodénal dont parle Lexer, mais, à cause de l'extension vers la droite de ce ligament, qu'il s'agissait de ce repli péritonéal que l'un de nous[1] a récemment décrit sous le nom de « ligament hépato-duodéno épiploïque ».

L'auteur n'indique pas malheureusement les rapports de la tumeur avec le grand épiploon. L'auteur n'a pas recherché non plus s'il existait un ligament hépato-rénal antérieur, auquel cas la situation de la tumeur serait celle d'une tumeur développée dans cette fossette sous-hépatique que l'un de nous[2] vient de décrire sous le nom « d'entonnoir pré-vestibulaire » de l'arrière-cavité des épiploons. Étant données les relations embryologiques qui nous paraissent unir le développement de l'arrière-cavité et le développement du ligament cystico-duodéno-épiploïque, il est aussi facile, à notre avis, d'expliquer une inclusion fœtale se faisant dans l'arrière-cavité ou dans l'entonnoir prévestibulaire. Dans le cas de Lexer, la plus grande partie de la tumeur est en dehors de l'arrière-cavité, la plus faible partie dans cette cavité. Il est en somme difficile de dire s'il s'agit d'une tumeur développée dans l'arrière-cavité elle-même, ou dans l'entonnoir prévestibulaire et ayant ensuite franchi l'hyatus?

Si nous résumons maintenant les quelques observations que nous venons de rapporter, nous ne trouvons que quatre observations pour lesquelles on puisse dire qu'il s'agissait bien de *tumeurs de l'arrière-cavité des épiploons.*

Ce sont ces cas de Bernhuber, de Hosmer et les deux cas de Lexer.

---

1. Ancel et Sencert. — « Sur le petit épiploon; le ligament hépato-duodéno-épiploïque ». *Bibliographie anatomique*, 1903.

2. Ancel et Sencert. — « Les ligaments hépatiques accessoires ». *Journal de l'Anatomie et de la Physiologie*, 1903. — « Sur l'entonnoir pré-vestibulaire de l'arrière-cavité des épiploons ». *Comptes rendus de la Société de Biologie*, 1903.

Dans l'observation de Tillaux, quoique intitulée « tumeur de l'arrière-cavité des épiploons », il s'agissait vraisemblablement d'une tumeur rétro-péritonéale.

Relativement à la nature de la tumeur, il s'agissait : dans le cas de Bernhuber d'une inclusion fœtale, dans celui de Hosmer d'une tumeur mixte tératoïde, dans les deux cas de Lexer de tératomes de l'arrière-cavité.

A ces quatre cas, nous en avons ajouté un autre, car l'observation que nous avons rapportée est bien celle d'une tumeur de l'arrière-cavité des épiploons. Et cependant notre tumeur ne ressemble en aucune façon, ni par son siège, ni par sa nature, aux tumeurs signalées dans les quatre cas en question. Elle n'est pas, comme dans les cas rapportés par Lexer, située immédiatement sous le foie et le diaphragme, en arrière de l'estomac, entre cet organe et la face antérieure du pancréas. Mais elle se trouve, ainsi qu'il appert de la lecture de l'observation, dans le cul-de-sac épiploïque de l'arrière-cavité des épiploons. Rappelons, pour bien comprendre ce siège, la disposition de ce cul-de-sac.

A un certain moment de la vie intra-utérine, la disposition de la *poche mésogastrique* est la suivante ; elle se compose de deux parties ou poches secondaires : l'une, *poche rétro-stomacale*, se développe vers le haut, l'autre, *poche épiploïque* proprement dite, s'étend vers le bas.

La première, *poche rétro-stomacale*, située en arrière de l'estomac, n'atteint pas en haut la partie supérieure de l'estomac. Sa limite supérieure s'en trouve assez éloignée ; elle s'en éloigne d'ailleurs de plus en plus, grâce à la soudure de la séreuse qui recouvre la paroi postérieure de l'estomac avec la face antérieure du mésogastre, si bien que le sommet de la poche rétro-stomacale ne dépasse guère en haut le bord supérieur du pancréas. A gauche, elle dépasse légèrement les limites de l'estomac. A droite, elle s'ouvre dans la grande cavité abdominale par l'hiatus de Winslow.

La deuxième, *poche épiploique* proprement dite, s'étend vers le bas bien au-dessous de la limite inférieure de l'estomac ; Frédet[1] lui distingue deux parties : l'une *rétro-stomacale*, comprise entre la face postérieure de la grande courbure et la face antérieure du mésogastre, lequel va s'accoler au péritoine pariétal, l'autre *sous-stomacale* et latéro-stomacale, comprise entre les deux feuillets du grand épiploon.

---

1. Frédet. — « Traité d'anatomie de Poirier et Charpy ». Paris, 1900.

A l'origine, le grand épiploon peut être considéré comme résultant de la plicature du mésogastre postérieur. Il présente une lame directe descendante, et une lame réfléchie ascendante qui va s'attacher à la grande courbure de l'estomac. Entre la lame descendante revêtue sur ses deux faces de son épithélium et la lame ascendante également tapissée de son revêtement épithélial se trouve la *poche sous-stomacale* du diverticule inférieur de la poche épiploïque, largement en communication vers le haut avec la poche rétro-stomacale.

Au cours du développement, on ne tarde pas à voir la lame directe du grand épiploon s'accoler et bientôt se fusionner avec la face supérieure du mésocôlon transverse. Il en résulte un déplacement de la racine du sac épiploïque qui semble non plus naître de la paroi abdominale postérieure, mais faire suite au mésocôlon. De plus, la cavité du cul-de-sac épiploïque tend à disparaître par accolement de ses surfaces extérieures.

Chez l'adulte, on dit que le cul-de-sac a disparu depuis son fond jusqu'au voisinage du côlon. Cependant, dans la partie qui est en rapport avec le segment moyen de l'arc du côlon, l'accolement, dit Fredet, est moins fréquent et surtout moins étendu qu'on ne se plaît à le répéter. Si on examine la bourse épiploïque au cours des laparotomies ou des cures radicales de grosses épiplocèles, on est surpris de trouver souvent l'indépendance des surfaces séreuses qu'on s'attendait à trouver soudées.

Ainsi donc entre les deux feuillets antérieurs (lame réfléchie) du grand épiploon, et ses deux feuillets postérieurs (lame directe), existe chez le fœtus un vaste diverticule de la poche rétro-stomacale, le *diverticule épiploïque de l'arrière-cavité des épiploons*. Exceptionnellement ce diverticule peut persister intact chez l'adulte.

Relisons les rapports anatomiques que présentait notre tumeur : elle est contenue dans une vaste cavité qui s'ouvre largement en haut dans la poche rétro-stomacale. Elle a sur sa face antérieure les deux feuillets antérieurs du grand épiploon, et sur sa face postérieure les deux feuillets postérieurs accolés et fusionnés au mésocôlon-transverse, qui a été refoulé en arrière, avec le côlon, par le développement de la tumeur. En bas, la tumeur est isolée du reste de la cavité abdominale par la réflexion de la lame directe avec la lame réfléchie du grand épiploon. Il est évident que cette tumeur se trouve située dans le diverticule épiploïque de l'arrière-cavité des épiploons.

La tumeur s'est-elle développée dans ce diverticule, dont la lumière

aurait persisté jusqu'à l'état adulte, ainsi qu'il arrive exceptionnellement? C'est possible. Comme la tumeur reçoit ses vaisseaux du feuillet postérieur de la lame antérieure du grand épiploon, on pourrait peut-être penser que la tumeur s'est développée dans l'intérieur du grand épiploon; ce ne serait que secondairement, en se développant, qu'elle aurait de nouveau dissocié des feuillets primitivement isolés. Cette hypothèse ne nous paraît guère plausible; une tumeur qui se serait développée à ce niveau aurait pu à la rigueur décoller des surfaces péritonéales fusionnées, et arriver à pénétrer ainsi dans l'arrière-cavité par son sommet. Mais elle n'aurait pas décollé le sac épiploïque en dehors de ses propres limites, elle n'aurait pas rétabli la disposition jeune du grand épiploon et du diverticule épiploïque. Or, dans notre cas, la tumeur est loin de remplir tout le diverticule épiploïque; elle n'arrive que par son sommet dans la poche rétro-stomacale, et cependant celle-ci communique largement avec le diverticule épiploïque bien au delà des limites de la tumeur. Il semble certain que la tumeur n'a pas rétabli une cavité jadis oblitérée, mais qu'elle s'est développée dans une cavité préformée.

Deux hypothèses s'offrent à nous pour expliquer ici la persistance du diverticule épiploïque : ou bien nous avons eu affaire à un de ces cas, moins exceptionnels qu'on ne le croit, de persistance plus ou moins complète du diverticule épiploïque; ou bien nous sommes en présence d'une tumeur, d'origine congénitale, qui existait déjà, plus ou moins développée, au moment de la fusion des deux lames du grand épiploon. Par sa présence, cette tumeur a empêché l'accolement des surfaces séreuses, le processus d'accolement s'est arrêté et la cavité a persisté. Il y aurait là quelque chose d'analogue à ce processus que Lexer invoquait dans son observation pour expliquer la présence d'un mésocôlon ascendant, ou en d'autres termes le non-accolement du méso primitif au péritoine pariétal.

Examinons ces deux hypothèses.

S'agit-il d'une tumeur, développée à l'âge adulte, aux dépens du grand épiploon, et occupant secondairement la cavité du diverticule épiploïque? Pour répondre à cette question, il nous faut étudier un instant les tumeurs primitives de l'épiploon, voir comment elles se comportent et si, dans quelque cas, nous trouverons une disposition conforme à la nôtre.

Les *tumeurs primitives du grand épiploon* sont rares. On en trouve çà et là quelques observations, et encore l'examen critique de ces

observations permet d'éliminer de la classe des tumeurs de l'épiploon un certain nombre d'entre elles.

Braun[1] ne trouve avant 1885 que trois cas de tumeurs de l'épiploon : ce sont les cas de Simon, Péan et Witzel. Nous y ajouterons un cas de Collin[2], publié dans la *Gazette hebdomadaire* de 1868. A une autopsie. Collin trouva une masse encéphaloïde contenue entre les deux feuillets antérieurs du grand épiploon. Le cas de Simon[3] concerne un énorme kyste hématique du grand épiploon. Péan[4] rapporte un cas d'Eving Mears[5], dans lequel l'auteur ne peut dire sûrement qu'il s'agissait d'un kyste suppuré du grand épiploon. Dans un propre cas de Péan[6], il s'agit d'un énorme kyste sanguin du grand épiploon.

Depuis, on a rapporté un certain nombre de tumeurs solides ou liquides du grand épiploon. Martini et Lipari[7] trouvent chez un homme de quarante-huit ans un gros fibromyxome hydatiforme du grand épiploon. Tout cet organe est transformé en une épaisse masse de tissu de 37 centimètres de longueur sur 45 de largeur et 4 à 10 d'épaisseur. Schwartzenberger[8] décrit un kyste lymphatique multiloculaire du grand épiploon, enlevé par laparotomie chez une fillette de six ans et demi. Puis nous trouvons un cas de Ris[9], concernant une tumeur kystique du grand épiploon, insuffisamment décrite pour qu'on puisse tirer des conclusions sur son origine ou sa nature histologique. Bonfigli[10] mentionne un cas de kyste dermoïde du grand épiploon. Les descriptions anatomiques sont dans tous ces cas fort incomplètes et ne permettent pas de préciser les rapports de la tumeur avec le double feuillet antérieur ou le double feuillet postérieur du grand épiploon, avec le mésocôlon transverse, etc.

Il en est de même du cas de Braithwaite[11]. Il s'agit d'une petite fille de quatre ans qui portait une volumineuse tumeur dans l'abdomen.

---

1. Braun. — *Deut. med. Woch.*, 1885, p. 79.
2. Collin, cité d'après Péan. — *Gazette hebdomadaire*, 1868.
3. Simon. — *Bull. de la Soc. anat.*, 1868.
4. Péan. — « Diagnostic et traitement des tumeurs de l'abdomen et du bassin ». Paris, 1880.
5. Eving Mears. — *Trans. of the college phys.*, Philadelphia, 1875.
6. Péan. — *Loc. cit.*
7. Martini et Lipari, cité d'après Bormann. — *Loc. cit.*, p. 553.
8. Schwartzenberger. — *Beitr. z. klin. Chir.*, Bd XI, 1879.
9. Ris. — *Beitr. z. klin. Chir.*, Bd X, p. 423.
10. Bonfigli, cité d'après Bormann. — *Loc. cit.*, p. 554.
11. Braithwaite. — « Note of a case of cyst of the great omentum removed by operation ». *Lancet*, 1898, II, p. 1472.

A la laparotomie Braithwaite constate que la tumeur est tout entière contenue dans le grand épiploon ; elle s'enlève sans difficulté, sauf en un point où elle est adhérente au côlon transverse. Avec la tumeur on résèque une certaine quantité d'épiploon. L'enfant guérit. L'auteur ne donne pas de renseignements plus précis sur la situation de sa tumeur.

A cette occasion Braithwaite rassemble les cas qui lui sont connus de tumeurs de l'épiploon et n'en trouve que six. Le plus intéressant est celui de Bantock, rapporté par Alban Doran[1], où il s'agit d'une tumeur kystique d'un volume considérable et en tout semblable à celle de Braithwaite, trouvée chez une femme âgée. Une tumeur tout à fait analogue a été décrite par Gairdner[2] en 1852. Braithwaite dit avoir connaissance de deux autres cas de kystes du grand épiploon, publiés, l'un dans le *Medical Times and Gazette* de 1862, l'autre dans le *Medical Press and Circular* de 1883. Alban Doran mentionne, en outre, un petit kyste du grand épiploon, kyste à paroi mince et de coloration bleuâtre, dont la situation et la structure ne permettaient pas d'en établir l'origine.

Dans un important article, intitulé *Ueber Netz-und Pseudo-Netz-tumoren nebst Bemerkungen über die Myome des Magens,* Robert Bormann[3] rapporte un certain nombre d'observations de tumeurs solides ou liquides des épiploons trouvées éparses dans la littérature, et auxquelles il cherche à donner une signification particulière.

C'est d'abord une observation de Erlach[4], où il s'agit d'un gros myome développé entre les deux feuillets du petit épiploon. Cette tumeur avait pour point de départ la tunique musculeuse de l'estomac, au niveau de la petite courbure et s'était développée vers le bas jusqu'à deux travers de doigt de la symphyse pubienne, entraînant l'estomac qui, fortement allongé, avait un diamètre qui ne dépassait pas celui d'une anse intestinale.

Le cas de Segond[5] concerne un fibrosarcome kystique du grand épiploon, qui formait une tumeur volumineuse, allant depuis au-dessus de l'ombilic jusqu'à quatre travers de doigt au-dessous, complètement enfermée entre les deux feuillets postérieurs du grand épiploon, dont

---

1. Alban Doran. — *Trans. of the obstetrical Society of London*, 1882.
2. Gairdner. — *Trans. of the pathological Society of London*, 1852.
3. Bormann. — « Ueber Netz und Pseudo-Netz Tumoren nebst Bemerkungen über die Myome des Magens ». *Mitt. a. d. Grenz. d. Med. u. Chir.*, 1900, T. VI, p. 529.
4. Erlach. — *Wien. klin. Woch.*, 1895, n° 15.
5. Segond. — « Tumeur kystique de l'épiploon ». *Bull. et Mém. de la Soc. de Chir.*, 1894, T. XX, p. 300.

elle était comme enveloppée; il a fallu les décortiquer, ce qui n'a pas été sans exiger une certaine attention; malgré cela, la tumeur fut facilement enlevée. En un point seulement, elle était fortement adhérente au bord inférieur du côlon transverse.

Sous le nom de tumeur de l'épiploon, Gallemaerts[1] rapporte le cas d'une tumeur, grosse comme une tête d'enfant, et qui se trouvait contenue entre les deux feuillets du mésocôlon transverse. La tumeur était creusée de cavités remplies de caillots sanguins. Il n'est pas question dans cette observation de l'origine de la tumeur, ni de sa structure histologique.

Bergmann[2] intitule tumeur de l'épiploon une grosse tumeur kystique dont le pôle supérieur était adhérent au voisinage du pylore à la grande courbure de l'estomac; il dut en réséquer une portion avec la tumeur, le reste de la tumeur n'étant que faiblement en rapport avec le grand épiploon.

C'est également sous le titre de tumeur de l'épiploon que Czerny[3] rapporte l'observation d'une tumeur abdominale, contenue dans le grand épiploon, et qui adhérait si fortement à la paroi de l'estomac qu'il dut en réséquer une portion, du diamètre d'une pièce de 5 francs. Il s'agissait dans ce cas d'un sarcome alvéolaire, avec dégénérescence myxomateuse.

A ces observations Bormann[4] ajoute quelques faits personnels. A l'autopsie d'une femme de soixante-trois ans, il trouve une tumeur du volume d'une tête d'enfant, siégeant dans le ligament gastro-colique. Cette tumeur, kystique, à contenu clair, ne paraît en rapport, ni avec l'estomac, ni avec le côlon transverse. Il semble donc bien qu'on ait eu affaire à une tumeur du grand épiploon, plus exactement du ligament gastro-colique.

Bormann cite ensuite l'observation d'une tumeur de l'estomac trouvée à l'autopsie, et qui avait toutes les apparences d'une tumeur de l'épiploon. Cette tumeur comprend une partie stomacale et une partie extra-stomacale. La première, grosse comme une noix, est contenue dans la paroi de cet organe, vers le milieu de la grande courbure;

---

1. Gallemaerts. — « Tumeur de l'épiploon ». *Presse méd. belge*, 1886, T. XXXVIII.
2. Bergmann. — « Das multilokuläre Kystom des Netzes ». *Petersb. med. Woch.*, 1897, Bd XXII, Hft 3.
3. Czerny. — « Beitrag zu den Operationen am Magen ». *Wien. med. Woch.*, 1884, n° 19, p. 570.
4. Bormann. — *Loc. cit.*, p. 533.

la muqueuse passe intacte par-dessus la partie intra-stomacale de la tumeur. En dehors, celle-ci se continue directement avec le reste de la tumeur, développée en dehors de l'estomac et atteignant le volume d'une tête d'enfant. La partie extra-stomacale de la tumeur s'est développée entre les deux feuillets du ligament gastro-colique. Elle a reporté très bas l'insertion du grand épiploon au côlon transverse, ainsi que le côlon transverse lui-même. Le ligament gastro-colique atteint une hauteur de 16 à 17 centimètres. Le côlon transverse, en forme de fer à cheval, va de l'angle sous-hépatique en bas et arrière de la tumeur. Du bord inférieur de ce côlon, partent les feuillets du grand épiploon, se dirigeant vers le bas sur une longueur de 20 centimètres, et fortement repoussés en arrière. Il ressort clairement de cette description et aussi de l'examen histologique que l'on avait affaire dans ce cas à une tumeur de l'estomac, implantée par sa petite extrémité à un certain point de la grande courbure, et dont le plus grand développement s'est effectué dans le grand épiploon.

Cette observation sert de point de départ à la thèse soutenue par Bormann, à savoir que la plupart des tumeurs, dites *tumeurs solides* ou *kystiques du grand épiploon*, sont des *prétendues tumeurs* ou *pseudo-tumeurs de l'épiploon*, et ne sont autre chose que des tumeurs de la paroi stomacale ou du côlon transverse.

A l'appui de sa thèse Bormann signale alors deux ordres de faits; parmi les uns, il rassemble quelques observations de tumeurs de l'estomac, dont la plus grande partie s'est développée dans le grand épiploon et qu'on aurait pu prendre pour des tumeurs de l'épiploon. Ce sont surtout les observations de Brodowski [1] et de Kosinski [2]; parmi les autres, Bormann range les observations rapportées par les auteurs sous le nom de tumeurs de l'épiploon et qui concernaient manifestement, à son avis, des tumeurs de l'estomac ou du côlon. Ce sont d'abord les deux faits de Erlach et de Segond que nous avons rapportés plus haut; puis les observations de Bergmann, Czerny. Dans tous ces cas, il est dit que la tumeur contenue dans le grand épiploon, adhérait fortement à la paroi de l'estomac ou à la paroi du côlon, et les auteurs durent en réséquer une portion. L'auteur en conclut que la grande majorité des tumeurs, dites de l'épiploon, ne sont pas des tumeurs de

1. Brodowski. — « Ein Myosarkom des Magens nebst sekundären Myosarkom der Leber ». *Virchow's Arch.*, Bd LXVII (d'après Bormann).

2. Kosinski. — Ein Fall von multiloculärer Cyste des Magens ». *Virchow-Hirsch*, 1895, Bd II, p. 358 (d'après Bormann).

l'épiploon, mais des tumeurs venues de l'estomac ou du côlon transverse.

Si nous avons rapporté assez longuement toutes ces observations de tumeurs de l'épiploon, c'est qu'elles étaient nécessaires pour que nous soyons exactement instruits de la situation de ces tumeurs par rapport au grand épiploon. Tout d'abord, dans un certain nombre d'entre-elles, les descriptions anatomiques sont trop incomplètes pour que nous puissions savoir exactement le siège des tumeurs. Telles les observations rapportées par Braun, Péan, Braithwaite.

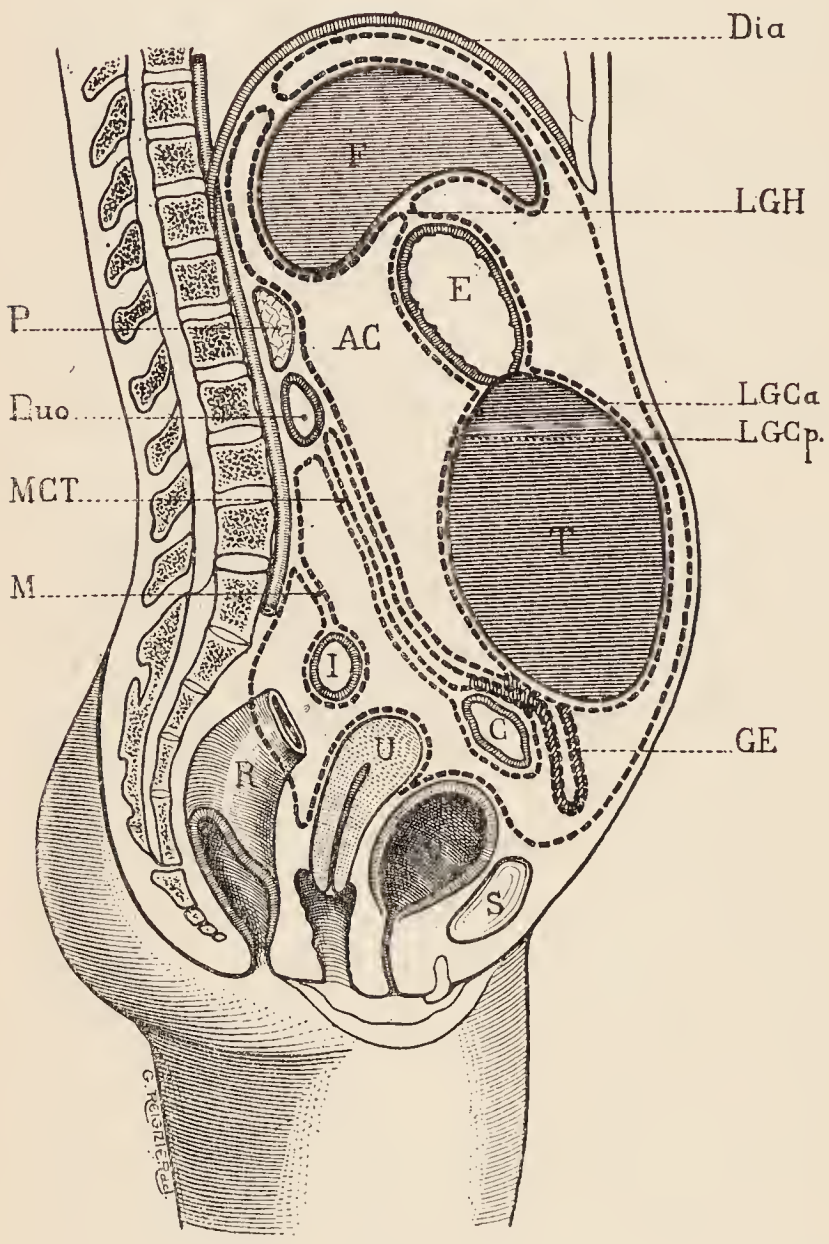

Figure 3.
Tumeur de l'épiploon (pseudo-tumeur de l'épiploon), d'après Bormann.

F, foie; *E*, estomac; *C*, côlon transverse; *Duo*, duodénum; *Dia*, diaphragme; *I*, intestin grêle; *P*, pancréas; *R*, rectum; *S*, symphyse pubienne; *U*, utérus; *V*, vessie; *T*, tumeur; *AC*, arrière-cavité des épiploons, *LGH*, ligament gastro-hépatique; *LGCa*, feuillet antérieur du ligament gastro-colique; *LGCp*, feuillet postérieur du ligament gastro-colique; *GE*, grand épiploon; *M*, mésentère *MCT*, mésocôlon transverse.

La plupart des cas, plus récents, décrits par Bormann, sont plus complètement décrits. Voyons ces cas :

Si une tumeur venue de l'estomac se développe à l'extérieur et vers le bas, elle devra, dit Bormann, dédoubler les deux feuillets péritonéaux qui partent de la grande courbure. Chez l'adulte, elle pénétrera dans le ligament gastro-colique et pourra s'étendre jusqu'au côlon transverse qu'elle refoulera vers le bas. Chez l'enfant, à un moment où la fusion du grand épiploon au mésocôlon transverse n'est pas accomplie, la tumeur dédoublera le double feuillet antérieur du grand épiploon Il est encore possible que ce dédoublement ait lieu chez l'adulte; cependant, on peut penser qu'une tumeur venue de l'estomac ne surmontera pas la résistance que lui offre la fusion entre le mésocôlon et le grand épiploon, et qu'au lieu de décoller ces feuillets l'un de l'autre elle se développera là où la résistance est moins forte, et

restera dans le ligament gastro-colique. La figure que donne Bormann montre bien la situation de la tumeur dans son cas. Ajoutons que c'est le cas de presque toutes les observations que nous avons vues, et, jetant un coup d'œil sur cette figure, nous aurons une idée de la topographie de toutes ces tumeurs de l'épiploon (fig. 3).

A côté de ces dispositions, plaçons celle qui ressort de notre observation (fig. 4). Partis du bord inférieur de la grande courbure de l'estomac, les deux feuillets antérieurs du grand épiploon descendent verticalement devant la tumeur, contournant son pôle inférieur, pour se continuer avec les deux feuillets postérieurs. Ceux-ci remontent verticalement en arrière de la tumeur, vers l'insertion du mésocôlon transverse. Le côlon transverse est situé en arrière et en bas, caché par le pôle inférieur de la tumeur. Le mésocôlon transverse est inférieurement accolé au double feuillet postérieur du grand épiploon. La tumeur, du volume d'une tête d'enfant, est située dans une large cavité comprise entre les deux feuillets antérieurs du grand épiploon et les deux feuillets postérieurs accolés au mésocôlon transverse. Le pôle supérieur et la face postérieure de la tumeur sont absolument libres dans cette cavité; son pôle inférieur et sa face antérieure sont adhérents à la paroi antérieure de la poche épiploïque, d'où lui viennent un certain nombre de vaisseaux plus ou moins grêles. Près du pôle supérieur, la face antérieure de la tumeur présente quelques adhérences assez faibles avec la séreuse gastrique, au moment où elle se continue dans le double feuillet anté-

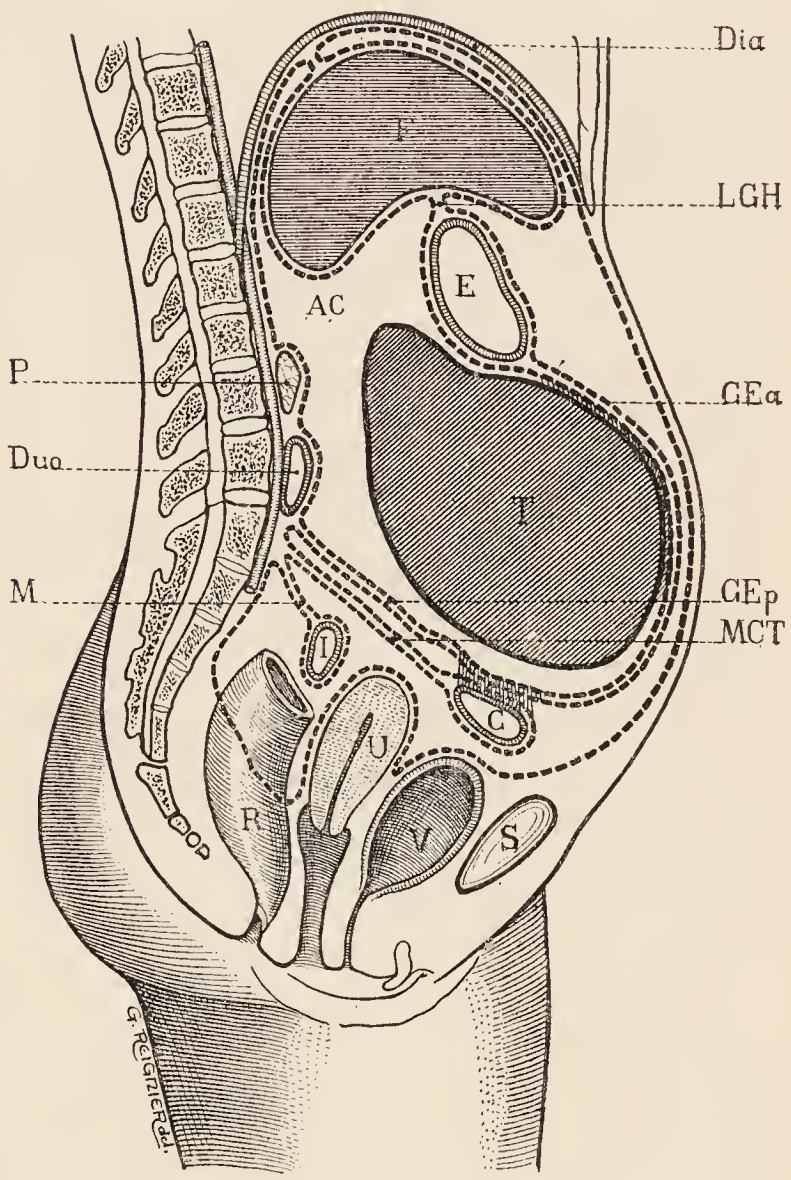

Figure 4.
Tumeur de l'arrière-cavité des épiploons (observation personnelle).

E, estomac; *F*, foie; *P*, pancréas; *C*, côlon transverse; *I*, intestin grêle; *Duo*, duodénum; *Dia*, Diaphragme; *R*, rectum; *S*, symphyse pubienne; *U*, utérus; *V*, vessie; *T*, tumeur; *AC*, arrière-cavité des épiploons; *LGH*, ligament gastro-hépatique; *GEa*, double feuillet antérieur du grand épiploon; *GEp*, double feuillet postérieur du grand épiploon; *M*, mésentère; *MCT*, mésocôlon transverse.

rieur du grand épiploon. Le sommet de la tumeur est libre dans une vaste poche rétro-stomacale comprise entre le pancréas, revêtu du péritoine pariétal, et la face postérieure de la séreuse gastrique; c'est la paroi rétro-stomacale de l'arrière-cavité des épiploons; nous l'avons vu, la plus grande partie de la tumeur est contenue dans le diverticule épiploïque de cette cavité.

Il résulte de la lecture des figures 3 et 4 qu'il n'y a rien de semblable entre la situation anatomique des tumeurs de l'épiploon, telle qu'elle ressort aussi de la lecture des observations que nous avons rapportées, et la situation particulière de notre tumeur. Il ne s'agit donc vraisemblablement pas, dans notre cas, d'une tumeur du grand épiploon, développée à l'âge adulte aux dépens de l'un quelconque de ses feuillets. C'est la réponse à l'une des deux questions que nous nous sommes posées tout à l'heure. Cependant cette réponse n'est pas absolue. Car de ce que nous n'ayons pas trouvé, dans le cas de tumeur de l'épiploon, une seule description se rapprochant de la nôtre, il ne s'ensuit pas forcément qu'il ne puisse y en avoir. Nous avons dit, avec Frédet, que la persistance du diverticule épiploïque chez l'adulte était plus fréquente qu'on ne le croit généralement, et il est possible que si les observateurs étaient tombés sur un cas de ce genre, leur description se fût rapprochée de la nôtre. Néanmoins, parmi les tumeurs de l'épiploon, développées à l'état adulte, nous n'en avons pas trouvé qui fussent semblables à la nôtre, et nous pensons pouvoir rejeter cette idée.

Ceci nous conduit à examiner notre deuxième hypothèse :

S'agit-il d'une tumeur congénitale, existant dans l'arrière-cavité des épiploons, ou mieux dans le diverticule épiploïque, avant l'accolement du mésocôlon transverse au grand épiploon, et amenant par sa présence la persistance du diverticule épiploïque? C'est ce qu'il nous faut examiner.

Nous rappellerons que les quatre seules observations de tumeurs de l'arrière cavité des épiploons que nous ayons pu trouver étaient toutes quatre des tumeurs d'origine congénitale, puisqu'il s'agissait dans deux cas d'inclusions fœtales, et dans deux cas de tumeurs mixtes tératoïdes (Lexer). Il est facile de comprendre la situation de ces tératomes dans l'arrière-cavité des épiploons ; il suffit d'un coup d'œil sur le développement embryologique de ces parties pour se rendre compte de leur apparition et de leur développement en ce point.

A une certaine phase du développement de l'embryon humain, le tube digestif est représenté par un tube épithélial cylindrique situé dans

l'épaisseur d'une masse de tissu mésodermique. Cette masse mésodermique l'unit dans toute sa longueur à la paroi dorsale du corps de l'embryon; elle unit en outre la partie proximale du tube digestif à la paroi ventrale de l'embryon. Le tube digestif se trouve ainsi posséder un mésodorsal et un mésoventral (ce dernier s'arrêtant à ce qui sera plus tard l'angle duodéno-jéjunal), constitués tous deux par une masse mésodermique revêtue de chaque côté par l'épithélium du cœlome. Il y a ainsi une partie droite et une partie gauche de la grande cavité cœlomique. A ce moment, apparaît le renflement gastrique, qui ne tarde pas à être reporté légèrement dans la moitié gauche de la cavité abdominale, tandis que le duodénum est reporté dans sa moitié droite; dès la huitième semaine de l'incubation, l'estomac subit son mouvement de rotation qui porte à gauche sa grande courbure, sa face droite devenant dorsale, sa face gauche ventrale. Ce mouvement entraîne un accroissement considérable du mésogastre dorsal, qui forme ainsi un sac aplati dans le sens sagittal, ébauche du grand épiploon. Ce sac circonscrit une cavité, ébauche de l'arrière-cavité des épiploons. Le mésogastre postérieur s'accroît rapidement et donne naissance au grand épiploon qui vient s'étaler en avant du mésocôlon transverse et se souder à lui sur toute sa longueur. Le mouvement de rotation de l'estomac et l'accroissement, au-dessus du mésogastre postérieur, du sac épiploïque ont amené la formation de la *bourse épiploïque*[1].

Qu'il se forme, dit Lexer, une ébauche parasitaire dans la partie droite de la cavité cœlomique, dans cette partie de l'épithélium du cœlome qui tapisse la face droite du mésogastre postérieur, et au cours du développement cette ébauche ou cette inclusion fœtale se trouvera être enfouie dans l'arrière-cavité des épiploons. Le jour où la tumeur se développera, nous aurons affaire à une tumeur de l'arrière-cavité des épiploons, comme dans le cas de Bernhuber, ou dans les deux cas de Lexer. Si cette inclusion de la partie droite du mésogastre postérieur se fait dans la partie postérieure de cette cloison mésogastrique, qui, après le déplacement de l'estomac, va donner le grand épiploon, on conçoit que le tératome qui en résultera plus tard aura pour siège le grand épiploon. Suivant la situation exacte de l'ébauche embryonnaire

---

1. Kollmann. — « Entwickelungsgeschichte des Menschen ». Iéna, 1898. — Toldt. « Bau und Wachstumsveränderungen der Gekröse des Menschlichen Darmkanales ». *Denkschriften der kaiserlichen Akademie der Wissenschaften*, Wien., 1879, Bd XLI, Albth. II, S. 1. — Prenant. « Éléments d'embryologie de l'homme et des vertébrés ». Liv. II, Organogénie, Steinheil, Paris, 1896.

dans le mésogastre postérieur, cette tumeur se développera dans la lame directe ou la lame réfléchie du grand épiploon.

Si l'ébauche parasitaire se trouve primitivement sur la face gauche du mésogastre postérieur, dans la partie gauche de la cavité cœlomique, la rotation de l'estomac une fois effectuée, elle se trouvera située entre le double feuillet postérieur du grand épiploon et le mésocôlon transverse. Or, dès la fin du quatrième mois, ce double feuillet postérieur s'accole et se soude au mésocôlon transverse. On conçoit que l'ébauche embryonnaire ne tarde pas à être enfouie dans le mésocôlon. De même une inclusion dans la partie tout à fait postérieure du mésogastre, et à gauche, se trouvera devenue rétropéritonéale après que, au cours du développement, cette partie du mésogastre devenue la racine postérieure du grand épiploon se sera accolée et soudée au péritoine pariétal. Et pour Lexer, c'est de cette façon qu'il faudrait expliquer souvent le siège rétropéritonéal de ces formations qui, primitivement contenues dans le cœlome, ne seraient que secondairement rétropéritonéales.

Les choses pourtant ne se passent pas aussi simplement, et, depuis les recherches devenues classiques de Swaen[1] sur le développement de l'arrière-cavité des épiploons, du mésentère et des mésocôlons, on sait qu'il faut faire intervenir dans la formation de ces parties autre chose que des facteurs purement mécaniques, comme la rotation de l'estomac.

Au moment où le futur estomac, déjà légèrement reporté à gauche, décrit une courbure à concavité ventrale, et le futur duodénum, reporté à droite, une courbure à concavité dorsale, l'épithélium du cœlome qui tapisse la paroi droite du mésogastre dorsal prolifère et pénètre dans le tissu sous-jacent, donnant ainsi naissance à un cul-de-sac épithélial qui s'accroît assez rapidement. C'est la cavité *hépato-entérique*, ébauche de l'arrière-cavité des épiploons. A un stade un peu plus avancé, on peut, dans cette cavité hépato-entérique, distinguer plusieurs parties : l'une étendue transversalement de droite à gauche, et creusée dans le mésogastre dorsal, au voisinage de l'extrémité distale de l'estomac ; une deuxième partie fait suite, en avant, à la première, sous forme d'une gouttière sagittale qui, également creusée dans le mésogastre dorsal, le divise en deux parties, l'une située à gauche, mésogastre dorsal proprement dit, et une autre partie, située à droite,

1. Swaen. — « Note sur la topographie des organes abdominaux et sur les dispositions du péritoine ». *Bibliographie anatomique*, 1899, T. VII, fasc. 3.

mésolatéral. Cette deuxième portion de la cavité hépato-entérique se prolonge en avant sous forme d'une fente sagittale, qui poursuit la division en deux du mésogastre postérieur primitif, et va se terminer en avant du cæcum, au voisinage du tube pulmonaire.

A ce moment, l'estomac subit son mouvement de rotation bien connu. Les changements de position de l'estomac amènent un accroissement considérable vers la gauche du mésogastre dorsal. Cet accroissement n'est pas le simple résultat de la rotation et du développement de l'estomac, car il se produit également dans les points au niveau desquels le renflement gastrique s'est peu déplacé vers la gauche, par exemple au niveau de l'union de l'estomac avec le duodénum. L'accroissement se manifeste par l'apparition d'un bourrelet, d'une crête mésodermique, la *crête épiploïque*. Pendant ce temps, la cavité hépato-entérique, elle aussi, s'accroît. Elle s'accroît en avant et à gauche, derrière la face dorsale de l'estomac; elle s'accroît en arrière jusqu'à ce qu'elle rencontre le point du mésohépatique (bord supérieur du mésoduodénum primitif) qui contient les canaux biliaires et la veine porte.

En arrière et à gauche, elle ne tarde pas à se prolonger en pénétrant dans la crête épiploïque qu'elle divise en deux feuillets. C'est l'origine du *cul-de-sac hépato-entérique inférieur* et du *grand épiploon*. Les deux feuillets de la crête épiploïque s'accroissent de plus en plus au devant des viscères situés au-dessous. Ainsi se constituent le grand épiploon et le diverticule inférieur de l'arrière-cavité du péritoine. Ainsi donc intervient dans le développement de cette cavité un processus actif de proliférations épithéliales et d'invagination de l'épithélium cœlomique. Cette invagination se produisant en un point bien déterminé du mésogastre dorsal, il devient malaisé d'admettre avec Lexer que toute ébauche embryonnaire de la partie droite du cœlome doive donner lieu à une néoformation dans l'arrière-cavité du péritoine. Si cette ébauche ne se trouve pas juste à l'endroit où commence l'invagination épithéliale qui va donner la cavité hépato-entérique, elle pourra se trouver soit dans le méso latéral, et elle sera plus tard sous-péritonéale, soit dans le mésogastre postérieur proprement dit, d'où elle pourra être entraînée par le développement de la crête épiploïque, dans le grand épiploon.

Si cette description du développement de la bourse épiploïque rend moins faciles à comprendre les explications trop simples de Lexer, elle nous permet, par contre, d'émettre une hypothèse sur le développement des tumeurs de l'arrière-cavité.

Nous avons vu que des cinq cas que nous avons rapportés, quatre avaient trait à des tumeurs tératoïdes complexes ; le cinquième, le nôtre, concernait un sarcome fuso-cellulaire développé chez l'adulte, dans le diverticule épiploïque de l'arrière-cavité. Cette tumeur n'a rien du tératome, ni de l'inclusion fœtale. Point n'est besoin, par conséquent, de lui chercher une explication analogue à celle des tumeurs tératoïdes, car on n'explique pas pourquoi il existe des tumeurs du péritoine.

Il est cependant permis d'émettre une hypothèse à ce sujet. Puisque, à un certain stade du développement fœtal il se passe dans la partie droite du mésogastre postérieur un processus actif de prolifération cellulaire dont le résultat est la formation du cul-de-sac, puis de la cavité hépato-entérique, n'est-il pas permis de penser qu'il puisse se produire, à un certain moment, soit une exagération de ce processus, soit un arrêt de cette prolifération à un endroit quelconque de la cavité hépato-entérique ? L'exagération désordonnée de ce processus pourrait être l'origine d'une tumeur fœtale de l'arrière-cavité des épiploons. Son arrêt ne pourrait-il aussi amener l'inclusion de quelques cellules épithéliales, ayant gardé leur force de prolifération, et qui, plus tard, un jour ou l'autre, se remettront à proliférer, amenant ainsi l'apparition d'une tumeur ? Nous savons qu'on n'a pas besoin d'explication pour se figurer un sarcome du péritoine. Cependant le siège tout à fait inusité et unique de notre tumeur avait attiré notre attention ; l'existence de seules tumeurs tératoïdes de l'arrière-cavité nous avait frappés, et c'est pour ces deux raisons que nous avons cherché dans l'histoire du développement une explication de ces faits. Nous n'avons abouti naturellement qu'à une hypothèse, comme toujours lorsqu'il s'agit de l'origine des tumeurs.

Quoi qu'il en soit, il résulte de cette courte étude sur les tumeurs de l'arrière-cavité des épiploons que ces tumeurs sont très rares. Nous avons rapporté quatre exemples de tératomes, et notre observation propre de sarcome fasciculé à dégénérescence kystique. Nous avons démontré anatomiquement qu'il s'agissait bien dans notre cas d'une tumeur de l'arrière-cavité. Cherchant à nous expliquer le développement de pareilles formations, nous avons vu que, des travaux les plus récents sur l'embryologie de ces organes, on pouvait tirer une hypothèse, mais une simple hypothèse, sur le développement des tumeurs analogues à la nôtre.

LISTE DES TRAVAUX ORIGINAUX

PUBLIÉS PAR

LA REVUE DE GYNÉCOLOGIE ET DE CHIRURGIE ABDOMINALE

Pendant l'année 1902.

La colpotomie, traitement opératoire de choix du pyosalpinx, par M. Hector Treub (d'Amsterdam), avec 39 figures.

De la grossesse interstitielle, par M. Muret (de Lausanne), avec 2 figures.

Quelques points de l'anatomie des grossesses tubaires en évolution, par M. A. Couvelaire, avec 13 figures.

Les rétrécissements multiples de l'intestin grêle, par M. Patel (de Lyon).

Cancer du cæcum et cancer de l'S iliaque, par M. Gouilloud (de Lyon), avec 2 figures.

De l'hépatoptose et de son traitement par l'hépatopexie, par M. Henri Judet, avec 6 figures.

Énucléation par voie abdominale des fibromes utérins, par M. Louis Loubet, avec 8 figures.

De l'anatomie pathologique de la pseudo-endométrite, par M. N. J. F. Pompe van Meerderwoort (de la Haye), avec 5 figures et 1 planche.

Les affections blennorragiques du système nerveux chez la femme, par M. J. Kalabine (de Moscou).

De la grossesse ovarienne, par MM. Mendes de Léon et Holleman (d'Amsterdam (avec 2 figures et 1 planche en couleur).

Contribution à l'étude des tumeurs tératoïdes de l'abdomen, par M. Brouha (de Liége), avec 1 planche.

Sur un cas de fibromyome de la trompe, par MM. G. Carrière et O. Legrand (de Lille), avec 1 figure.

De la résection segmentaire et simultanée du petit et du gros intestin, par MM. F. Jayle et M. Beaussenat, avec 20 figures.

Laparocèle gauche congénitale due à un arrêt de développement partiel des muscles de la paroi abdominale, par M. Eugène Audard.

Procédé opératoire pour la cure des grands prolapsus génitaux, par MM. G. Bouilly et Robert Lœwy, avec 10 figures.

L'éclairage de la cavité abdominale (ventroscopie) comme méthode d'examen dans les cas de cœliotomie vaginale, par le professeur Dmitri de Ott (de Saint-Pétersbourg), avec 9 figures.

Contribution à l'étude de la tuberculose primitive du canal cervical de l'utérus, par M. Brouha (de Liége), avec 1 figure.

La technique de l'opération de Maydl dans la cure de l'exstrophie vésicale, par M. Émile Forgue, avec 10 figures.

Traitement de choix de l'anus herniaire (résection, fermeture des deux bouts et entéro-anastomose), par M. Victor Pauchet, avec 5 figures.

Indications et résultats de l'hystérectomie dans le cancer de l'utérus, par M. S. Pozzi.

Traitement chirurgical du cancer de l'utérus, par M. Thomas Jonnesco (de Bucarest), avec 52 figures.

Traitement chirurgical du cancer de l'utérus, par M. E. Wertheim (de Vienne).

Traitement opératoire du cancer de l'utérus, par M. Thomas S. Cullen (de Baltimore).

Traitement chirurgical du cancer de l'utérus, par M. W. A. Freund (de Berlin).

L'hystérectomie comme traitement de l'infection puerpérale, par M. W. A. Freund (de Berlin).

Indications de l'hystérectomie dans l'infection puerpérale, par M. Th. Tuffier.

L'hystérectomie dans le traitement de l'infection puerpérale, par M. Hector Treub (d'Amsterdam).

L'hystérectomie comme traitement de l'infection puerpérale, par M. Léopold (de Dresde).

L'hystérectomie dans le traitement de l'infection puerpérale, par M. le professeur H. Fehling (de Strasbourg).

Contribution à l'étude de la tuberculose génitale chez la femme, par M. le professeur J.-A. Amann (de Munich).

La tuberculose génitale, par M. J.-L. Faure.

De la tuberculose génitale, par M. le professeur A. Martin (de Greifswald).

De la tuberculose génitale, par M. le professeur J. Veit (de Leyde).

L'anatomie de l'utérus des quadrupèdes démontre la nécessité de la menstruation chez les bipèdes, par M. Arthur W. Johnstone (de Cincinnati, Ohio).

L'âge de la première menstruation au pôle et à l'équateur, par M. Geo. J. Engelmann (de Boston).

Congrès périodique international de gynécologie et d'obstétrique (tenu à Rome du 15 au 21 septembre 1902).

Séance du 17 septembre. — 3e question : La tuberculose génitale, par MM. Gutierrez, Pichevin, Spinelli, von Franque, Pozzi, Theikhaber, S. Gottschalk, Martin, Amann, Veit.

La Revue de Gynécologie et de Chirurgie abdominale *a consacré en outre, en* 1902, 1136 *pages aux* **Analyses** *des travaux français et étrangers, illustrées de figures dans le texte. Dans la plupart des numéros se trouve un Index bibliographique très complet et très exact des travaux récemment parus de Chirurgie abdominale et de Gynécologie. L'année* 1902 *est illustrée de* 3 *planches hors texte en noir et en couleurs, de* 204 *figures dans le texte et de* 6 *portraits.*

Paris. — L. Maretheux, imprimeur, 1, rue Cassette. — 5736.